

TERAPIA FOTODINÂMICA COMO COADJUVANTE AO TRATAMENTO NÃO CIRÚRGICO DA PERIODONTITE CRÔNICA: COMPARAÇÃO CLÍNICA ENTRE DOIS MÉTODOS. ESTUDO PILOTO.

PHOTODYNAMIC THERAPY AS AN ADJUNCT TO NON-SURGICAL TREATMENT OF CHRONIC PERIODONTITIS: CLINICAL COMPARISON BETWEEN TWO METHODS. A PILOT STUDY.

Claudia Monteiro Orellana*
 Verônica Franco de Carvalho**
 Vanessa Euzebio Tubero Alves**
 Claudio Mendes Pannuti***
 Marina Clemente Conde***
 Giorgio De Micheli****

RESUMO

Introdução: O objetivo deste estudo piloto é realizar uma análise clínica comparativa dos efeitos da PDT proporcionados pelo uso de dois aparelhos de laser de baixa potência com dois métodos diferentes de irradiação, como coadjuvantes ao tratamento periodontal. **Métodos:** Foram selecionados 5 pacientes portadores de periodontite crônica com dois dentes unirradiculares contralaterais com profundidade de sondagem maior ou igual a 5 mm, sem comprometimento sistêmico. Os pacientes foram submetidos à raspagem ultrassônica e subsequentemente à PDT nos dentes experimentais, que foram divididos em dois grupos de acordo com a maneira de entrega do laser: Grupo A (intrasulcular) e Grupo B (transgingival). A avaliação dos parâmetros clínicos (IPV, IS, PCS, NCI) foi feita no início e 30 dias após o tratamento, através da Florida Probe®. **Resultados:** Houve redução significativa de PCS e NCI entre o início e o final do experimento, mas não houve diferença significativa entre os grupos. **Conclusão:** O emprego dos diferentes métodos de irradiação do laser na PDT em bolsas periodontais não demonstrou diferenças significativas em relação aos parâmetros clínicos avaliados neste estudo piloto.

DESCRITORES: Lasers • Doenças periodontais • Fotoquimioterapia

ABSTRACT

Introduction: The objective of this pilot study is to conduct a comparative clinical analysis of effects of PDT provided by two devices with low power laser irradiation, as an adjunctive of periodontal treatment. **Methods:** Five periodontal patients were selected, with two contra lateral single-rooted teeth with probing depth greater than or equal to 5 mm, without systemic problems. Patients underwent scaling and root planning, and the experimental teeth were divided in two groups: group A (intrasulcular), group B (transgingival). The clinical parameters (IPV, IS, PCS, NCI) were evaluated at baseline, and 30 days after treatment, through the Florida Probe®. **Results:** There were significant reductions in PCS and NCI between initial and final, but no significant difference between groups. **Conclusion:** Different methods of laser irradiation in periodontal pockets revealed no significant differences in clinical parameters evaluated.

DESCRIPTORS: Lasers • Periodontal disease • Photochemotherapy

* Aluna de graduação de Odontologia da Universidade de São Paulo (USP), São Paulo, SP, Brasil. e-mail: claudia.orellana@usp.br

** Alunas de Doutorado em Periodontia da Universidade de São Paulo, São Paulo, SP, Brasil. e-mail: vfc@usp.br, vanessatubero@gmail.com

*** Professor Assistente Doutor de Periodontia da Universidade de São Paulo, São Paulo, SP, Brasil. e-mail: pmconde@usp.br, pannuti@usp.br

**** Professor Associado de Periodontia da Universidade de São Paulo, São Paulo, SP, Brasil e-mail: gmicheli@usp.br

INTRODUÇÃO

A Doença Periodontal tem como principal causa o acúmulo do biofilme nas superfícies dentais, capaz de produzir uma reação inflamatória nos tecidos periodontais circundantes (Loe *et al.*¹, 1965, Socransky e Haffajee², 2002).

O seu tratamento consiste no controle dos microrganismos desse biofilme, bem como na eliminação de fatores que facilitam o seu acúmulo, obtido por meio da raspagem e alisamento radicular (RAR) (Kaldahl *et al.*³, 1996; Claffey e Egelberg⁴, 1995). A RAR promove uma melhora nos parâmetros clínicos da doença periodontal como redução na profundidade de sondagem, ganho clínico de inserção, redução dos índices de placa, além de uma diminuição no número de sítios com sangramento à sondagem (Faveri *et al.*⁵, 2006). O rigoroso controle do biofilme pelo paciente previne a recolonização de depósitos bacterianos (Quirynen *et al.*⁶, 2005). Os microrganismos remanescentes podem voltar às proporções iniciais em poucos meses, se não houver a manutenção periodontal periódica (Faveri *et al.*⁵, 2006).

Com o intuito de reduzir a quantidade dos periodontopatógenos, a terapia fotodinâmica, do inglês *Photodynamic Therapy* (PDT), tem sido utilizada na Odontologia. A aplicação da PDT envolve a associação da luz laser de baixa intensidade a um corante, o agente fotossensibilizante. O biofilme subgingival é impregnado pelo agente fotossensibilizante, sendo este absorvido por bactérias e fungos e, quando irradiado por luz monocromática com comprimento de onda ressonante, se torna excitado. A reação gera energia, a qual é transferida às moléculas de oxigênio da célula bacteriana. O oxigênio singleto e radicais livres formados são altamente reativos e capazes de destruir sistemas biológicos, levando à morte celular (Meisel e Kocher⁷, 2005).

Os corantes azul de metileno, azul de toluidina e verde de malaquita atuam como agentes fotossensibilizadores capazes de provocar morte celular de periodontopatógenos - *A. actinomycetemcomitans*, *F. nucleatum*, *P. gingivalis*, *P.*

intermedia (Wilson *et al.*⁸, 1993; Qin *et al.*⁹, 2008).

A efetividade da PDT na redução de periodontopatógenos foi confirmada por estudos em animais, e observou-se uma redução significativa da atividade osteoclástica, tanto em ratos tratados com raspagem como em ratos tratados com PDT.

Foi demonstrado que a penetração do corante no tecido epitelial não provoca ulceração nem inflamação no tecido conjuntivo. Além disso, a densidade de energia necessária para matar *S. sanguis* é muito menor do que a necessária para reduzir a viabilidade de fibroblastos e queratinócitos (Komerik *et al.*¹⁰, 2003; Sigusch *et al.*¹¹, 2005).

Dessa maneira, a PDT pode ser um coadjuvante ao tratamento periodontal possibilitando melhor desinfecção da superfície radicular, uma vez que tem ação antimicrobiana local. Sigusch *et al.*¹² (2010) analisaram clínica e microbiologicamente o efeito da PDT em vinte e quatro pacientes infectados por *Fusobacterium nucleatum*, os quais foram distribuídos em um grupo controle e um grupo que usou a PDT. O resultado foi que, em pacientes com periodontite crônica localizada que receberam tratamento com PDT, houve significativa redução das concentrações de DNA da referida bactéria em relação ao outro grupo. Isso mostra a eficácia do uso da PDT como um método que auxilia o tratamento periodontal. Já foram analisados os benefícios do uso da PDT, porém a remoção mecânica do biofilme e cálculo aderente à superfície radicular permanece como o método de eleição do tratamento periodontal (Atieh¹³, 2010). Com base na atuação desses dois métodos, estudos propõem analisar os efeitos da associação da PDT com a RAR. (Andersen *et al.*¹⁴, 2007, Braun *et al.*¹⁵, 2008, Paula Eduardo *et al.*¹⁶, 2010). Segundo Andersen *et al.*¹⁴, (2007) a terapia periodontal convencional, ou a raspagem e o alisamento radicular, combinada com a utilização da PDT conduz a melhoras mais significativas dos parâmetros investigados do que o uso de somente a terapia periodontal convencional.

Com base nos estudos clínicos presentes na literatura até o momento, pode-se observar que ainda não existe evidência



suficiente sobre a eficácia da aplicação da PDT como coadjuvante ao tratamento não cirúrgico da periodontite crônica, analisados em longo período por dados clínicos e microbiológicos com métodos quantitativos reprodutíveis. Segundo Meisel *et al.*⁷ (2005) mesmo a PDT estando em fase de testes experimentais, pode ser usada como um complemento a medidas convencionais antibacterianas em periodontia.

Diante da literatura apresentada, o presente estudo tem como objetivo realizar uma análise comparativa dos efeitos da PDT proporcionados pelo uso de dois aparelhos de laser de baixa potência com dois métodos diferentes de irradiação, como coadjuvantes ao tratamento periodontal.

MÉTODOS

Este projeto é parte integrante de pesquisa aprovada pelo Comitê de Ética em Pesquisa da FOU SP (protocolo 211/2008). Os indivíduos que participaram desse estudo leram, entenderam e assinaram o termo de consentimento livre-esclarecido.

A fim de comparar dois aparelhos de laser de baixa potência (660nm, 60Hz, emissão contínua), de fabricação nacional, com métodos diferentes de aplicação, foi desenhado este estudo piloto, de boca-dividida, cego e aleatório. Para isso, foram selecionados cinco pacientes que preencheram os critérios de elegibilidade a seguir:

Critérios de inclusão

Portadores de Periodontite Crônica (Tonetti; Claffey, 2005).

Presença de pelo menos 10 dentes na cavidade oral.

Presença de no mínimo dois dentes contralaterais unirradiculares com pelo menos um sítio com profundidade clínica de sondagem (PCS) \geq 5 mm.

Critérios de exclusão

Necessidade de antibioticoterapia profilática (Wilson *et al.*, 1993)

Pacientes diabéticos, fumantes, imunodeprimidos, gestantes ou lactantes.

Uso de medicação que interfira na reparação dos tecidos periodontais.

Tratamento periodontal prévio e/ou uso de antibiótico, nos últimos 6 meses.

Presença de discrepâncias oclusais se-

veras.

Dentes experimentais com mobilidade grau II e III ou envolvimento endodôntico.

Os dentes experimentais contralaterais foram alocados aleatoriamente em dois grupos, seguindo o desenho boca-dividida. O Grupo A recebeu a irradiação de maneira transgengival com o uso do aparelho Photon Laser III® (Photon Laser III–DMC, São Carlos, SP, Brasil) (Figura 1).



Figura 1 – Photon Laser III ®

Esse aparelho não possui fibras ópticas e transmite a luz laser através da gengiva, perpendicularmente à superfície radicular. O Grupo B recebeu a irradiação de maneira intrasulcular com o uso do aparelho Laser Hand® (Laser Hand – MM Optics, São Carlos, SP, Brasil). Esse aparelho contém fibras ópticas que são inseridas no interior da bolsa periodontal (Figura 2).




Figura 2 – Fibra óptica do Laser Hand ®

Os pacientes foram tratados com raspagem através de curetas manuais (Hufriedy, Brasil) e aparelho de ultrassom (Mini-Piezon – EMS, Suíça) com pontas próprias para áreas subgengivais (pontas EMS: DS-011A, DS-16A, DS-003A, DS-011A) sob anestesia local, por um especialista em periodontia, até que se obtivessem superfícies dentais livres de cálculo.



Os dentes experimentais receberam a intervenção imediatamente após raspagem subgingival.

Intervenção

1. Fotossensibilização

Grupo A e B: Irrigação subgingival em toda a extensão do dente, por meio de seringa descartável, com 1 ml do fotossensibilizador azul de metileno (Chimiolux/Hypofarma – Belo Horizonte, MG, Brasil) o qual atuou por 5 min sob isolamento relativo. O excesso de corante extravasado foi lavado com água (Figura 3).

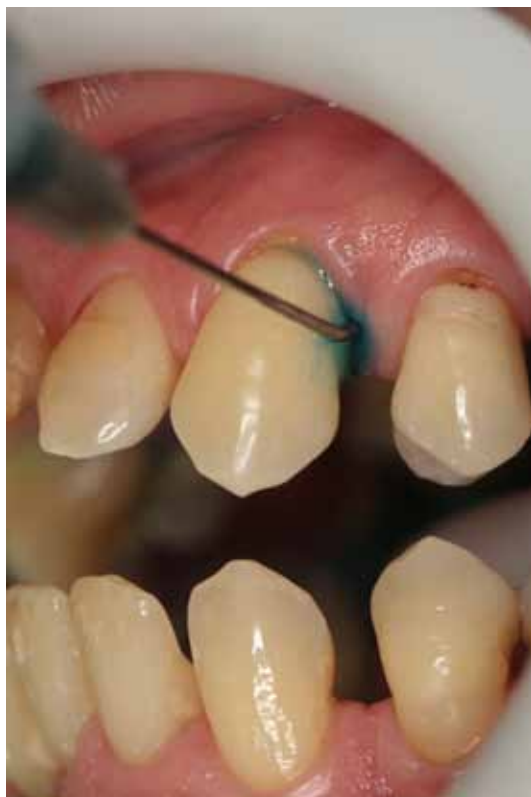

Figura 3 – Corante azul de metileno

2. Irradiação

Os procedimentos executados seguiram o protocolo para terapia fotodinâmica em bolsas periodontais, fornecidos pelos fabricantes.

Grupo A: Os dentes foram submetidos ao procedimento de irradiação sem introdução da fibra óptica no interior da bolsa. A ponta ativa do aparelho foi posicionada sobre o tecido gengival de tal modo que o feixe laser incidisse sobre o tecido e superfície radicular a um ângulo de 90°, com acionamento do aparelho de laser diodo de 100 mW de potência por 40 s, com dose de 140 J/cm² em movimento no

sentido ápico-coronário (Figura 4).

Grupo B: Os dentes foram submetidos a irradiação através da introdução da fibra óptica no interior da bolsa periodontal, previamente demarcada com o comprimento da PCS do sítio, com acionamento do aparelho de laser diodo de 30mW de potência por 120 s, com dose de 105 J/cm², e movimentação da ponta da fibra de apical para cervical (Figura 5).

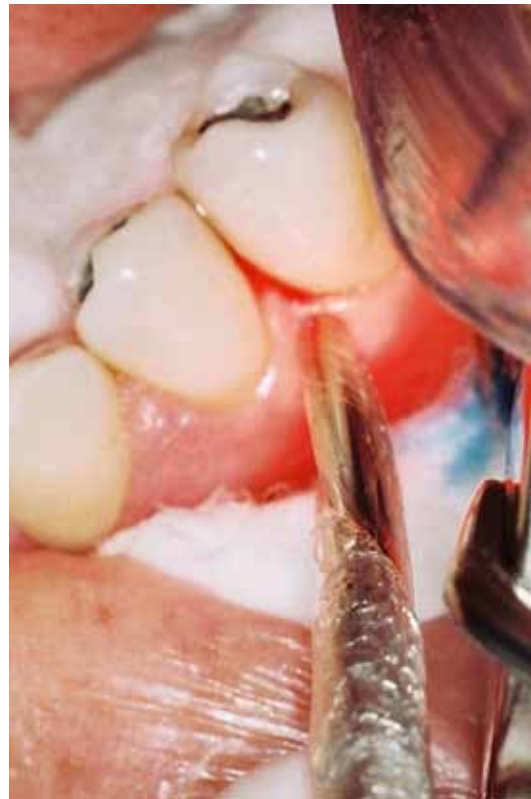

Figura 4 – Ponta ativa do Photon Lase III®

Avaliação clínica

Os parâmetros clínicos analisados foram: índice de placa visível (IPV) (Ainamo e Bay, 1975), índice de sangramento à sondagem (IS) (Greenstein *et al.*, 1981), profundidade clínica de sondagem (PCS) (Glavind; Löe, 1967), nível clínico de inserção (NCI) (Glavind; Löe, 1967). Para maior precisão na obtenção dos dados clínicos, foi utilizada uma sonda computadorizada de pressão controlada (Florida Probe® - Florida Probe System, Florida Probe Corporation – Gainesville, FL, EUA) por um examinador treinado e calibrado. Foram coletados dados em dois momentos: no exame inicial (baseline) e 30 dias após a aplicação da PDT. Os dados foram computados e analisados comparativamente.



DISCUSSÃO

O presente estudo teve como objetivo definir a escolha do aparelho de laser, disponível no mercado nacional, que apresentasse resultados mais satisfatórios em relação aos parâmetros clínicos periodontais avaliados para a aplicação da PDT coadjuvante à raspagem radicular.

A literatura presente até o momento mostra a eficácia do tratamento mecânico de RAR para o tratamento da doença periodontal (Faveri *et al.*⁵, 2006).

Porém, em áreas profundas da bolsa ou em áreas de furca a dificuldade de acesso para a raspagem e a higiene aumenta consideravelmente. Assim, a PDT pode atuar na redução microbiana com maior eficácia nessas regiões.

Sendo assim, o uso da PDT pode se mostrar uma importante modalidade de tratamento com o mínimo de efeitos colaterais em contraposição ao uso de, por exemplo, antibióticos que previnem a proliferação de bactérias, mas que também causam efeitos gastrointestinais que podem prejudicar a saúde do paciente (Sigusch *et al.*¹², 2010). Além disso, apesar dos antibióticos serem eficazes na redução de doenças periodontais, há uma crescente resistência bacteriana aos antibióticos, o que limita a sua utilização nesse tipo de tratamento.

Como se trata de um estudo piloto, que utiliza dados preliminares e uma amostragem pequena, os resultados obtidos não são suficientes para afirmar as diferenças existentes entre os dois aparelhos. Este

ORELLANA CM
CARVALHO VF
ALVES VET
PANNUTI CM
CONDE MC
DE MICHELI G

TERAPIA
FOTODINÂMICA
COMO
COADJUVANTE AO
TRATAMENTO NÃO
CIRÚRGICO DA
PERIODONTITE
CRÔNICA:
COMPARAÇÃO
CLÍNICA ENTRE
DOIS MÉTODOS.
ESTUDO PILOTO.

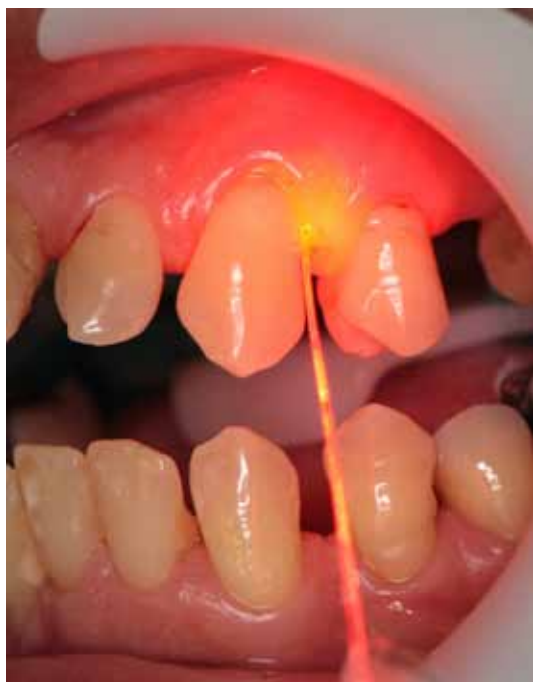

Figura 5 – Irradiação através da fibra óptica

RESULTADOS

As médias dos grupos foram comparadas por meio do teste t de Student. As alterações ao longo do tempo foram avaliadas por meio do teste t para amostras pareadas (Tabela 1).

Não houve diferença entre os grupos A e B, tanto antes como após a terapia fotodinâmica.

Houve redução significativa das variáveis PCS e NCI, entre início e fim do tratamento, para os dois grupos. No Grupo A a PCS reduziu em média 1,48mm e no Grupo B 2,28mm. Em relação ao NCI, o Grupo A apresentou uma redução de 1,16mm e o Grupo B de 2,04mm.

Tabela 1 – Média, desvio padrão e comparação dos grupos experimentais com relação à PCS, NCI, IP e SS.

		Início	Fim	p
PCS	A (n=5)	5,00 ± 0,58	3,52 ± 0,84	0,011*
	B (n=5)	5,28 ± 0,71	3,00 ± 1,02	0,013*
	p	0,51	0,40	
NCI	A (n=5)	5,92 ± 1,61	4,76 ± 1,66	0,046*
	B (n=5)	6,00 ± 1,58	3,96 ± 1,32	0,037*
	p	0,93	0,42	
IP	A (n=5)	0,80 ± 0,44	0,40 ± 0,54	0,17
	B (n=5)	0,80 ± 0,44	0,40 ± 0,54	0,17
	p	1,00	1,00	
SS	A (n=5)	0,80 ± 0,44	0,60 ± 0,54	0,62
	B (n=5)	0,40 ± 0,54	0,20 ± 0,44	0,37
	p	0,24	0,24	

* diferença significativa a 5%



ORELLANA CM
 CARVALHO VF
 ALVES VET
 PANNUTI CM
 CONDE MC
 DE MICHELI G

TERAPIA
 FOTODINÂMICA
 COMO
 COADJUVANTE AO
 TRATAMENTO NÃO
 CIRÚRGICO DA
 PERIODONTITE
 CRÔNICA:
 COMPARAÇÃO
 CLÍNICA ENTRE
 DOIS MÉTODOS.
 ESTUDO PILOTO.

projeto não analisou a composição microbiana das bolsas periodontais. Dados atualmente em processamento microbiológico poderão trazer mais informações na comparação entre esses dois equipamentos.

A utilização do aparelho Laser Hand® pode criar uma dificuldade de acesso em dentes mais posteriores como a distal dos molares, devido à dificuldade para a inserção da fibra óptica, em especial considerando-se o volume da cabeça da peça de mão aonde esta se adapta. Esta dificuldade de acesso, bem como a movimentação da fibra óptica no interior da bolsa periodontal pode gerar algum grau, ainda que mínimo, de desconforto para o paciente. Ao contrário, o uso do aparelho Photon Lase III® se mostra um método que não gera desconforto e é de fácil aplicação mesmo

em dentes posteriores. Por outro lado a irradiação das áreas interproximais fica prejudicada devido à impossibilidade de se obter um ângulo de 90° com a superfície radicular. Devido ao delineamento deste estudo, não foi possível avaliar este tipo de situação clínica.

Dentro das limitações de um estudo piloto, e nas condições experimentais propostas, os dados obtidos mostraram que os dois tipos de equipamento produziram efeitos semelhantes nos parâmetros clínicos periodontais.

CONCLUSÃO

Neste estudo piloto, o emprego de diferentes métodos de irradiação do laser na PDT em bolsas periodontais não demonstrou diferenças significativas em relação aos parâmetros clínicos avaliados.



REFERÊNCIAS

1. Loe H, Theilade E, Jensen SB. Experimental Gingivitis in Man. *J Periodontol* 1965 May-Jun;36(177-87).
2. Socransky SS, Haffajee AD. Dental biofilms: difficult therapeutic targets. *Periodontol* 2000 2002 28(12-55).
3. Kaldahl WB, Kalkwarf KL, Patil KD, Molvar MP, Dyer JK. Long-term evaluation of periodontal therapy: I. Response to 4 therapeutic modalities. *J Periodontol* 1996 Feb;67(2):93-102.
4. Claffey N, Egelberg J. Clinical indicators of probing attachment loss following initial periodontal treatment in advanced periodontitis patients. *J Clin Periodontol* 1995 Sep;22(9):690-6.
5. Faveri M, Feres M, Gursky L, Martins V, Caixeta-Neto L, Figueiredo L. Controle da placa bacteriana supragengival na terapia periodontal não-cirúrgica *Rev odontol UNESP* 2006 out./dez.;35(4):313-8.
6. Quirynen M, Vogels R, Pauwels M, Haffajee AD, Socransky SS, Uzel NG, *et al.* Initial subgingival colonization of 'pristine' pockets. *J Dent Res* 2005 Apr;84(4):340-4.
7. Meisel P, Kocher T. Photodynamic therapy for periodontal diseases: state of the art. *J Photochem Photobiol B* 2005 May 13;79(2):159-70.
8. Wilson M, Dobson J, Sarkar S. Sensitization of periodontopathogenic bacteria to killing by light from a low-power laser. *Oral Microbiol Immunol* 1993 Jun;8(3):182-7.
9. Qin YL, Luan XL, Bi LJ, Sheng YQ, Zhou CN, Zhang ZG. Comparison of toluidine blue-mediated photodynamic therapy and conventional scaling treatment for periodontitis in rats. *J Periodontal Res* 2008 Apr;43(2):162-7.
10. Komerik N, Nakanishi H, MacRobert AJ, Henderson B, Speight P, Wilson M. In vivo killing of *Porphyromonas gingivalis* by toluidine blue-mediated photosensitization in an animal model. *Antimicrob Agents Chemother* 2003 Mar;47(3):932-40.
11. Sigusch BW, Pfitzner A, Albrecht V, Glockmann E. Efficacy of photodynamic therapy on inflammatory signs and two selected periodontopathogenic species in a beagle dog model. *J Periodontol* 2005 Jul;76(7):1100-5.
12. Sigusch BW, Engelbrecht M, Volpel A, Holletschke A, Pfister W, Schutze J. Full-mouth antimicrobial photodynamic therapy in *Fusobacterium nucleatum*-infected periodontitis patients. *J Periodontol* 2010 Jul;81(7):975-81.
13. Atieh MA. Photodynamic therapy as an adjunctive treatment for chronic periodontitis: a meta-analysis. *Lasers Med Sci* 2010 Jul;25(4):605-13.
14. Andersen R, Loebel N, Hammond D, Wilson M. Treatment of periodontal disease by photodisinfection compared to scaling and root planing. *J Clin Dent* 2007 18(2):34-8.
15. Braun A, Dehn C, Krause F, Jepsen S. Short-term clinical effects of adjunctive antimicrobial photodynamic therapy in periodontal treatment: a randomized clinical trial. *J Clin Periodontol* 2008 Oct;35(10):877-84.
16. Paula Eduardo C, Freitas PM, Esteves-Oliveira M, Aranha AC, Ramalho KM, Simoes A, *et al.* Laser phototherapy in the treatment of periodontal disease. A review. *Lasers Med Sci* 2010 Nov;25(6):781-92

Recebido: 01/12/2011

Aceito em: 09/04/2012

ORELLANA CM
 CARVALHO VF
 ALVES VET
 PANNUTI CM
 CONDE MC
 DE MICHELI G

TERAPIA
 FOTODINÂMICA
 COMO
 COADJUVANTE AO
 TRATAMENTO NÃO
 CIRÚRGICO DA
 PERIODONTITE
 CRÔNICA:
 COMPARAÇÃO
 CLÍNICA ENTRE
 DOIS MÉTODOS.
 ESTUDO PILOTO.

